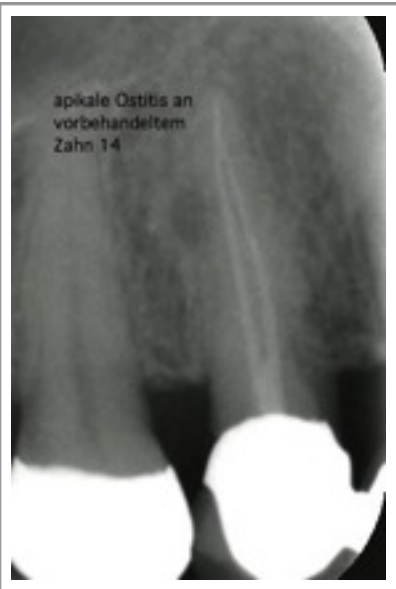

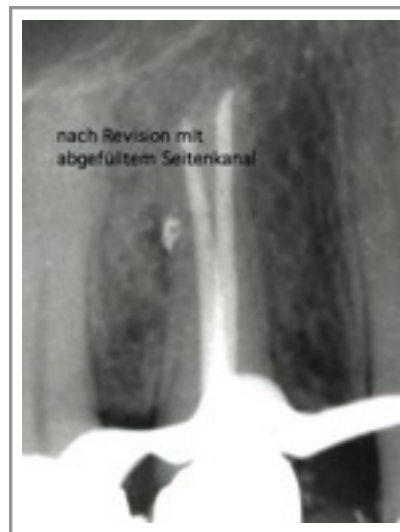# DR. PETER GALLER

## Zahnarzt

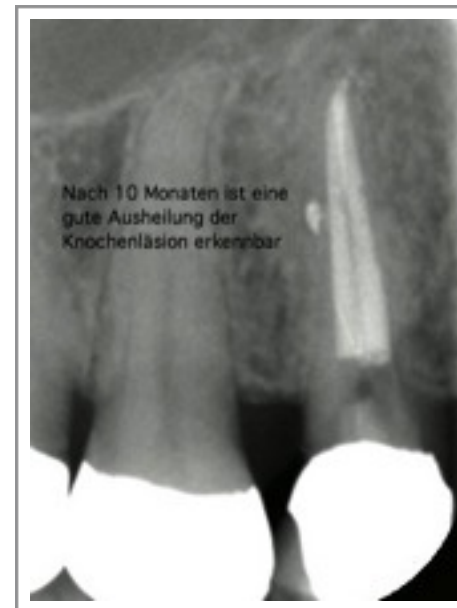### Revision eines vorbehandelten Prämolaren mit seitlicher Knochenläsion



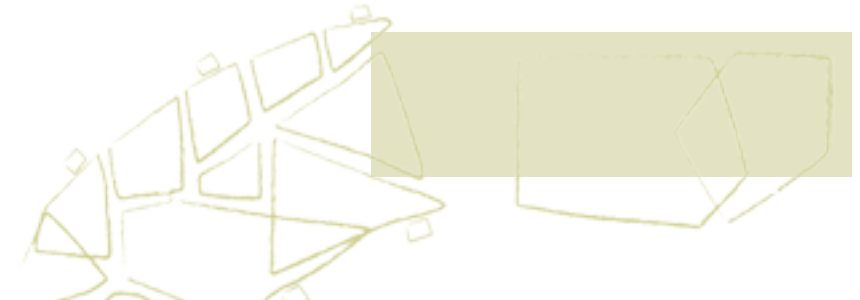
Vor einer neuen Überkronung zeigte sich auf dem Röntgenbild bei der Wurzel des rechten bereits vor 20 Jahren vorbehandelten Zahns seitlich ein dunkler Bereich, der eine bakterielle Entzündung anzeigt. Die Patientin berichtete über leichte Beschwerden.



Das Bild rechts zeigt die Situation nach Revisionsbehandlung, wobei das Kanalsystem desinfiziert und deutlich besser abgefüllt wurde. Das helle Füllmaterial im Bereich der oben beschriebenen Entzündung erreichte das Gebiet durch einen Seitenkanal.



Nach einem Jahr ist der Knochen vollständig ausgeheilt. Der Patient ist schmerzfrei. -Der Zahn kann langfristig erhalten werden



Kirchplatz 1  
83734 Hausham

# DR. PETER GALLER

## mikroskopgestützte Endodontie

