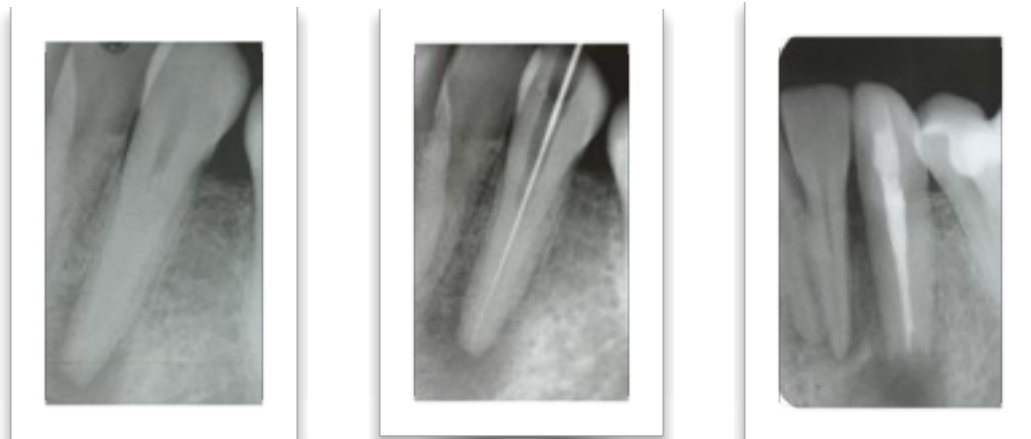


# DR. PETER GALLER

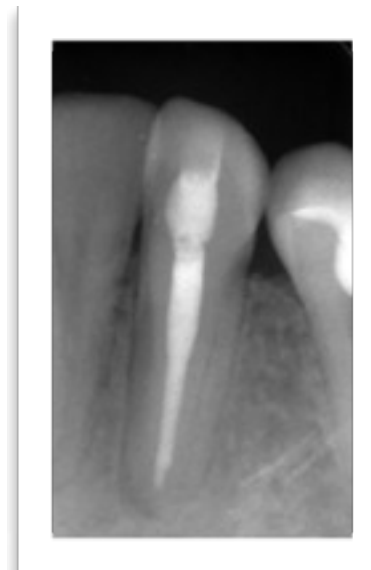
## Zahnarzt

Zahnerhaltung oder Zahnentfernung-Akute eitrige  
Wurzelentzündung an einem unteren Eckzahn

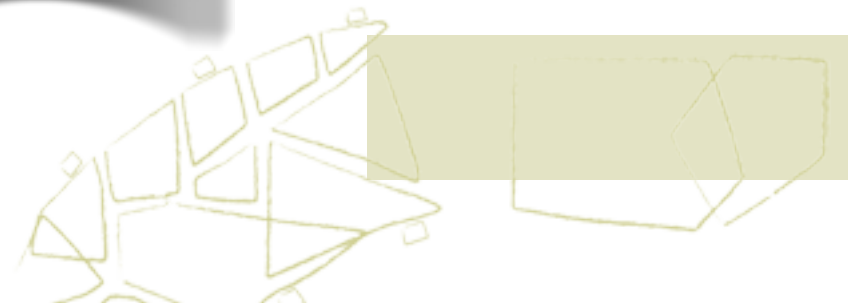

Der Patient erschien mit Schmerzen und Schwellung in der Praxis. Um die Wurzelspitze des Zahns sieht man auf dem Röntgenbild einen dunklen Bereich. Ursache für die Entzündung sind im Zahninneren massenhaft vorgedrungene Bakterien.

Durch eine sorgfältig durchgeführte Wurzelbehandlung und eine Wurzelspitzenresektion war der Patient nach einigen Tagen schmerzfrei.



Nach einem Jahr ist der Knochen vollständig ausgeheilt. Der Patient ist beschwerdefrei. Der Zahn kann langfristig erhalten werden



Kirchplatz 1  
83734 Hausham

# DR. PETER GALLER

## mikroskopgestützte Endodontie

